

<https://doi.org/10.24060/2076-3093-2018-8-1-7-13>



## Первичные результаты аорто-бедренного шунтирования с применением робот-ассистированной хирургической системы Da Vinci

В.Н. Павлов<sup>1</sup>, В.В. Плечев<sup>1,2</sup>, Р.И. Сафиуллин<sup>1</sup>, В.Ш. Ишметов<sup>1,2</sup>, М.Ш. Кашаев<sup>2</sup>, П.В. Игнатенко<sup>3</sup>, А.Н. Архипов<sup>3</sup>, А.А. Рабцун<sup>3</sup>, Р.Ф. Сафин<sup>2</sup>, А.Э. Пушкарева<sup>1</sup>, С.И. Благодаров<sup>2</sup>

<sup>1</sup> Башкирский государственный медицинский университет, Россия, 450008, Уфа, ул. Ленина, 3

<sup>2</sup> Клиника Башкирского государственного медицинского университета, Россия, 450083, Уфа, ул. Шафиева, 2

<sup>3</sup> Национальный медицинский исследовательский центр им. ак. Е.Н. Мешалкина, Россия, 630055, Новосибирск, ул. Речкуновская, 15

**Контакты:** Кашаев Марат Шамилович, e-mail: mkashaev@gmail.com

### Резюме

**Введение.** Роботическая хирургия — одна из самых востребованных и динамически развивающихся областей медицины, широко используемая в урологии, онкологии, проктологии, торакальной, сердечно-сосудистой хирургии и гинекологии. В феврале 2018 года состоялось открытие первого роботического центра хирургии в Приволжском федеральном округе Российской Федерации на базе Клиники Башкирского государственного медицинского университета (г. Уфа).

**Материалы и методы:** в настоящей работе представлен первый опыт успешных робот-ассистированных сосудистых операций в рамках мастер-класса «Проведение аорто-бедренного шунтирования с применением робот-ассистированной хирургической системы Da Vinci».

**Результаты.** На примере трех операций: двух линейных аорто-бедренных шунтирований и поясничной симпатэктомии показаны технические особенности и преимущества робот-ассистированной сосудистой хирургии. Продемонстрированы положительные ближайшие результаты проведенных хирургических вмешательств, сочетающих в себе минимальную травматичность и кровопотерю, способствующих сокращению пребывания пациентов в отделении интенсивной терапии и продолжительности пареза кишечника. Данные клинические эффекты позволили обеспечить раннюю активизацию пациентов и возможность адекватной коррекции нутритивного статуса энтеральным питанием. Указанные преимущества в итоге привели к сокращению послеоперационного пребывания пациентов в стационаре и стоимости лечения.

**Заключение:** робот-ассистированная хирургическая система Da Vinci, являясь самой совершенной в области эндоскопической хирургии, позволяет проводить оперативное вмешательство с минимальной кровопотерей и травматизацией тканей, что способствует сокращению послеоперационного и восстановительного периодов.

**Ключевые слова:** робот-ассистированные хирургические операции, бедренная артерия, атеросклероз, шунтирование, синдром Лериша, сердечно-сосудистая хирургия

**Для цитирования:** Павлов В.Н., Плечев В.В., Сафиуллин Р.И., Ишметов В.Ш., Кашаев М.Ш., Игнатенко П.В. и др. Первичные результаты аорто-бедренного шунтирования с применением робот-ассистированной хирургической системы Da Vinci. Креативная хирургия и онкология. 2018;8(1):7–13. <https://doi.org/10.24060/2076-3093-2018-8-1-7-13>

Павлов Валентин Николаевич — д.м.н., член-корреспондент РАН, профессор, ректор, зав. кафедрой урологии с курсом ИДПО, [orcid.org/0000-0003-2125-4897](https://orcid.org/0000-0003-2125-4897)

Плечев Владимир Вячеславович — д.м.н., профессор, зав. кафедрой госпитальной хирургии, [orcid.org/0000-0002-6716-4048](https://orcid.org/0000-0002-6716-4048)

Сафиуллин Руслан Ильясович — д.м.н., профессор кафедры урологии с курсом ИДПО

Ишметов Владимир Шамилович — д.м.н., профессор кафедры госпитальной хирургии, зав. отделением рентген-эндovasкулярных диагностики и лечения

Кашаев Марат Шамилович — к.м.н., сердечно-сосудистый хирург отделения сосудистой хирургии, тел.: 89272377062, e-mail: [mkashaev@gmail.com](mailto:mkashaev@gmail.com)

Игнатенко Павел Владимирович — заведующий кардиохирургическим отделением сосудистой патологии и гибридных технологий, врач, сердечно-сосудистый хирург

Архипов Алексей Николаевич — к.м.н., руководитель группы эндовидеохирургии

Рабцун Артем Александрович — врач, сердечно-сосудистый хирург

Сафин Руслан Фанилович — врач, сердечно-сосудистый хирург

Пушкарева Альфия Эдуардовна — к.м.н., доцент кафедры госпитальной терапии

Благодаров Сергей Игоревич — врач по рентген-эндovasкулярным диагностике и лечению

## Preliminary Experience of the Aorto-Femoral Shunting Using the Da Vinci Surgical System

**Pavlov Valentin Nikolaevich** —  
Doctor of Medical Sciences,  
Corresponding Member of the  
Russian Academy of Sciences,  
Professor, Rector, Head of the  
Department of Urology with  
the Course of Additional  
Professional Education, orcid.  
org/0000-0003-2125-4897

**Plechev Vladimir Vyacheslavovich** —  
Doctor of Medical Sciences,  
Professor, Head of the Depart-  
ment of Hospital Surgery, orcid.  
org/0000-0002-6716-4048

**Safiullin Ruslan Il'yasovich** —  
Doctor of Medical Sciences,  
Professor at the Department of  
Urology with the course of Ad-  
ditional Professional Education

**Ishmetov Vladimir Shamilevich** —  
Doctor of Medical Sciences,  
Professor at the Department of  
Hospital Surgery, Head of the  
Department of Endovascular  
Diagnostics and Treatment

**Kashaev Marat Shamilevich** —  
Candidate of Medical Sciences,  
Cardiovascular surgeon at the  
Department of Vascular Sur-  
gery, tel.: 89272377062, e-mail:  
mkashaev@gmail.com

**Ignatenko Pavel Vladimirovich** —  
Head of the Cardiac Surgery de-  
partment of Circulation Pathol-  
ogy and Hybrid Technologies,  
Cardiovascular surgeon

**Arhipov Aleksey Nikolaevich** —  
Candidate of Medical Sciences,  
Head of the Endovideosurgery  
Group

**Rabtsun Artem Aleksandrovich** —  
Cardiovascular surgeon

**Safin Ruslan Fanilevich** —  
Cardiovascular surgeon

**Pushkareva Al'fiya Eduardovna** —  
Candidate of Medical Sciences,  
Associate professor at the De-  
partment of Hospital Therapy

**Blagodarov Sergey Igorevich** —  
X-ray Endovascular Diagnostics  
and Treatment Physician

*Valentin N. Pavlov<sup>1</sup>, Vladimir V. Plechev<sup>1,2</sup>, Ruslan I. Safiullin<sup>1</sup>, Vladimir Sh. Ishmetov<sup>1,2</sup>, Marat Sh. Kashaev<sup>2</sup>, Pavel V. Ignatenko<sup>3</sup>, Aleksey N. Arhipov<sup>3</sup>, Artem A. Rabtsun<sup>3</sup>, Ruslan F. Safin<sup>2</sup>, Al'fiya E. Pushkareva<sup>1</sup>, Sergey I. Blagodarov<sup>2</sup>*

<sup>1</sup> Bashkir State Medical University, 3 Lenin st., Ufa, 450008, Russian Federation

<sup>2</sup> Bashkir State Medical University Clinic, 2 Shafiev st., Ufa, 450083, Russian Federation

<sup>3</sup> Academician E.N. Meshalkin Research Institute of Circulation Pathology,  
15 Rechkunovskaya str., 630055, Novosibirsk, Russian Federation

**Contacts:** Kashaev Marat Shamilevich, e-mail: mkashaev@gmail.com

### Summary

**Introduction.** Robot surgery is one of the most high-demand and dynamic developing realms of medicine. It is widely used in urology, proctology, thoracic, cardiovascular surgery and gynecology. In February 2018 a robot surgery centre opened in Volga Federal District of the Russian Federation based on the clinic of the Bashkir State Medical University (city of Ufa).

**Materials and methods.** The present paper demonstrates the first successful robot-assisted vascular operations within a master-class called "Aorto-Femoral Shunting with the use of robot-assisted surgical system Da Vinci".

**Results.** Exemplified with three operations: two linear aorto-femoral shunting and lumbar sympathectomy demonstrate technical peculiarities and advantages of robot-assisted vascular surgery. The findings show positive short-term results of the performed surgical interference that combine minimal injury and blood loss which help to reduce hospital stay in an intensive therapy department and intestinal distention duration. These clinical effects enabled to provide early activation of patients and possibility to adequately correct nutritional status with enteral feeding. The above-mentioned advantages eventually resulted in reduction of post-operation stay of patients in in-patient department and of cost of treatment.

**Conclusion.** Robot-assisted surgical system Da Vinci being the most cutting-edge in the realm of endoscopic surgery, enables to carry out operational interference with minimal blood loss and injury of tissues which helps to reduce post-operation and recovery periods.

**Keywords:** robotic surgical procedures, femoral artery, bypass, atherosclerosis, Leriche's syndrome, cardiovascular surgery

**For citation:** Pavlov V.N., Plechev V.V., Safiullin R.I., Ishmetov V.Sh., Kashaev M.Sh., Ignatenko P.V., et al. Preliminary Experience of the Aorto-Femoral Shunting Using the Da Vinci Surgical System. *Creative Surgery and Oncology*. 2018;8(1):7–13. <https://doi.org/10.24060/2076-3093-2018-8-1-7-13>

## Введение

Аортофemorальное шунтирование является стандартным методом реваскуляризации при окклюдированных заболеваниях нижних конечностей. Традиционный открытый метод протезирования аорты достаточно надежен и обеспечивает длительный эффект, однако сопряжен с высокими интраоперационными рисками и летальностью [1]. Эндovasкулярные методы в данном аспекте менее опасны, но не всегда имеют длительный стойкий эффект и часто неэффективны при протяженных участках окклюзии [2]. Лапароскопические реконструктивные вмешательства не нашли широкого распространения главным образом из-за технических трудностей, связанных с использованием лапароскопической аппаратуры [3, 4]. Роботическая хирургия — одна из самых востребованных и динамически развивающихся областей медицины, широко используемая в урологии, онкологии, проктологии, гинекологии, торакальной и сердечно-сосудистой хирургии. Первые операции на аорто-подвздошном сегменте с использованием роботической хирургии произведены около 10 лет назад [5], в России первая операция аортобифemorального шунтирования произведена в ФГБУ «НМИЦ им. ак. Е.Н. Мешалкина» Минздрава России (г. Новосибирск) в 2016 году [6]. В феврале 2018 года состоялось открытие первого роботического центра хирургии в Приволжском федеральном округе на базе Клиники Башкирского государственного медицинского университета (г. Уфа). В настоящей работе представлен первый опыт успешных робот-ассистированных сосудистых операций в рамках мастер-класса «Проведение аорто-бедренного шунтирования с применением робот-ассистированной хирургической системы Da Vinci».

## Клинический случай № 1

Пациент К., 56 лет

**Диагноз:** Атеросклероз. Синдром Лериша. Стеноз терминального отдела аорты, окклюзия подвздошных артерий справа, стеноз слева. Окклюзия левой бедренной артерии. Хроническая артериальная недостаточность 3-й степени.

**Сопутствующий диагноз:** ИБС. Стенокардия напряжения ФК 3. Гипертоническая болезнь 3-й стадии, 3-й степени, риск осложнений 4.

Проведена стандартная предоперационная подготовка, заключающаяся в общеклиническом обследовании, КТ-ангиографии (рис. 1), коррекции терапии сопутствующих заболеваний и очистке кишечника при помощи солевых слабительных.

**Операция** (13.02.2018): В условиях комбинированной общей и продленной перидуральной анестезии в положении больного на правом боку проекционным доступом в паху выделена общая бедренная артерия и ее бифуркация с обеих сторон. Далее после наложения пневмоперитонеума по среднеключичной линии установлены порт роботической камеры и порты манипуляторов. По передней подмышечной линии установлены 3 ассистентских порта. После отведения тонкого

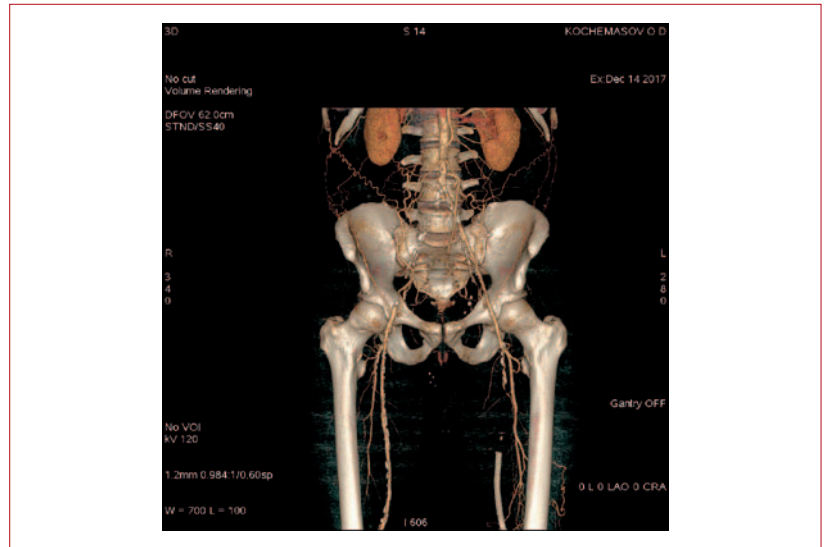


Рисунок 1. КТ-ангиография брюшной аорты и подвздошных артерий пациента К.  
Figure 1. CT angiography of the abdominal aorta and iliac arteries of patient K.

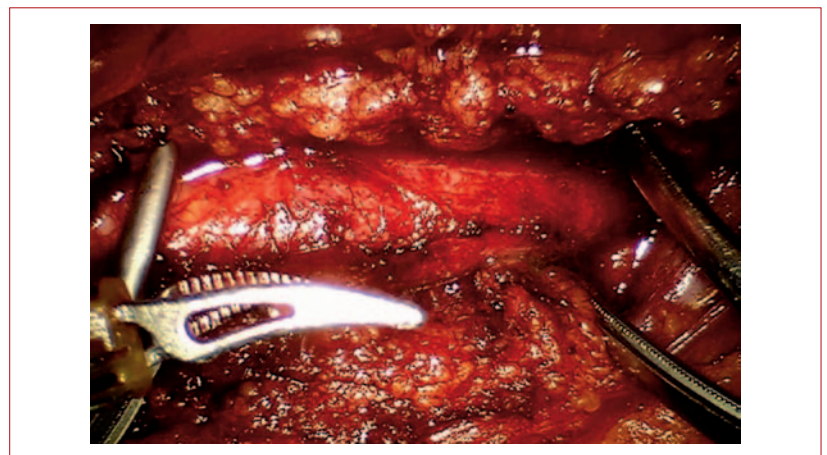


Рисунок 2. Мобилизованная инфраренальная аорта  
Figure 2. Mobilized infrarenal aorta

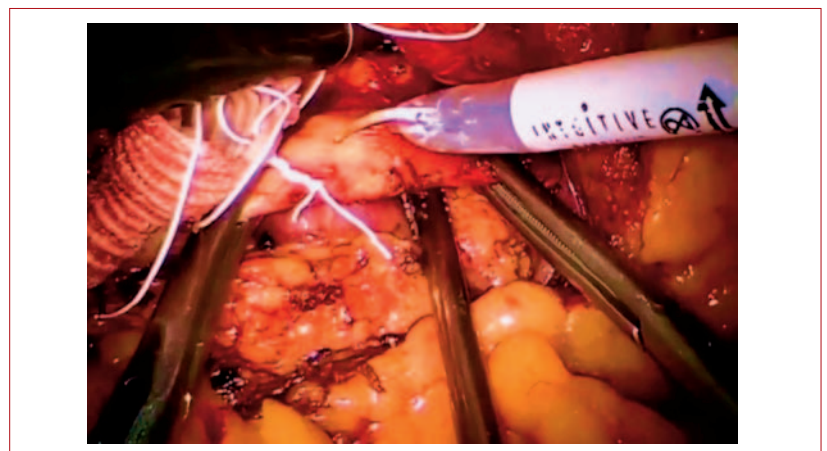


Рисунок 3. Наложены проксимальный и дистальный зажимы на аорту. Продольная аортотомия  
Figure 3. Proximal and distal clamps are applied to the aorta. Longitudinal aortotomy



Рисунок 4. Наложение анастомоза  
Figure 4. Imposition of anastomosis



Рисунок 5. Окончательный вид анастомоза после снятия зажимов с аорты  
Figure 5. The final form of anastomosis after removal of the aortic clamps

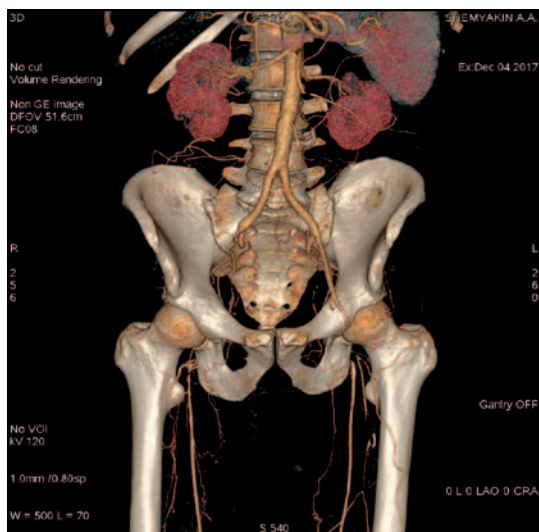


Рисунок 6. КТ-ангиография брюшной аорты и подвздошных артерий пациента Ш.  
Figure 6. CT angiography of the abdominal aorta and iliac arteries of patient Sh.

кишечника вправо мобилизован дуоденоюнальный изгиб кишечника и выделена инфраренальная аорта от уровня левой почечной артерии до нижней брыжеечной артерии (рис. 2). Поясничные артерии клипированы. Через порт в брюшную полость введен вязанный бифуркационный сосудистый протез 14 x 7 x 7 мм, бранши выведены в раны в паху. Наложены зажимы на аорту дистальнее почечных артерий и проксимальнее нижней брыжеечной артерии. Произведена продольная аортотомия (рис. 3). Атероматозные массы по краю аортотомии удалены. Наложен анастомоз протеза с аортой непрерывным обвивным швом нитью из политетрафторэтилена 4-0 по типу конец-в-бок (рис. 4). Зажимы с аорты сняты (рис. 5). Общее время пережатия аорты составило 23 минуты. Далее произведено ушивание париетального листка брюшины над аортой. Наложены проксимальные анастомозы браншей протеза с бифуркацией общей бедренной артерии с обеих сторон. Кровоток восстановлен. Произведено дренирование брюшной полости и ран в паху. Послойное ушивание ран. Кровопотеря составила 150 мл.

**Результат:** Общая продолжительность операции составила 3 часа 20 минут. Пациент был экстубирован через 15 минут на операционном столе, переведен в отделение реанимации, где находился 20 часов после операции, обезболивание проводилось только по перидуральному катетеру нарпином. Через 3 часа после операции пациенту разрешен прием жидкости, через 12 часов — прием твердой пищи. Дренажи удалены через 20 часов после операции. Вертикализирован через 20 часов после операции. Самостоятельный стул через 1 сутки после операции. Выписан из отделения сердечно-сосудистой и рентген-хирургии в удовлетворительном состоянии на долечивание в отделение медицинской реабилитации через 5 суток после операции.

### Клинический случай № 2

Пациент Ш., 61 год

**Диагноз:** Атеросклероз. Синдром Лериша. Оклюзия правой подвздошной артерии, левой общей бедренной артерии (рис. 6). Хроническая артериальная недостаточность 3-й степени.

**Сопутствующий диагноз:** Протезированный митральный клапан (2013). Ожирение 3-й степени (ИМТ 35).

**Предоперационная подготовка и ход операции** (13.02.2018) аналогичен предыдущей, проведено линейное аорто-бедренное шунтирование справа вязанным протезом 8 мм (уровень наложения проксимального анастомоза аналогичен) и тромбэндартерэктомия из общей бедренной артерии слева с пластикой ксеноперикардиальной заплатой. Кровопотеря 200 мл.

**Результат:** Продолжительность операции составила 3 часа 40 минут. Пациент был экстубирован через 20 минут на операционном столе, переведен в отделение реанимации, где находился 16 часов после операции, обезболивание проводилось только по перидуральному катетеру нарпином. Через 3 часа после операции пациенту разрешен прием жидкости, через 12 часов —

прием твердой пищи. Дренажи удалены через 20 часов после операции. Вертикализирован через 20 часов после операции. Самостоятельный стул через 1 сутки после операции. Выписан из отделения сердечно-сосудистой и рентген-хирургии в удовлетворительном состоянии на долечивание в отделение медицинской реабилитации через 5 суток после операции.

### Клинический случай № 3

Пациент А., 51 год

**Диагноз:** Атеросклероз. Посттромботическая окклюзия передней и задней тиббиальных артерий с обеих сторон. Хроническая артериальная недостаточность 4-й степени левой нижней конечности.

**Осложнение:** Трофическая язва тыла левой стопы (1 см). У пациента имеется дистальная форма окклюзионного поражения артерий нижних конечностей и отсутствуют условия как для открытых, так и для эндоваскулярных методов реваскуляризации (рис. 7). Ввиду выраженного болевого синдрома пациент обезболивался нестероидными противовоспалительными препаратами и трамаолом. Операцией отчаяния в подобных случаях является поясничная симпатэктомия. Для удаления ганглиев применяются как экстр-, так и трансбрюшинные, как открытые, так и видеоэндоскопические доступы. В настоящее время показания к подобным операциям резко снижены и операция показана только молодым пациентам, у которых сохранена реактивность сосудов, что подтверждается пробами с новокаиновой блокадой или фармакологическими пробами (ксантинолникотинат, нитроглицерин, вазапостан и другие) [7]. У данного пациента отмечен хороший терапевтический эффект при внутривенном капельном введении вазапостана 20 мкг/сут.

Проведена стандартная предоперационная подготовка, заключающаяся в общеклиническом обследовании, коррекции терапии сопутствующих заболеваний и очистке кишечника при помощи солевых слабительных.

**Операция** (27.02.2018): В условиях общей анестезии в положении больного на правом боку с валиком на уровне пупка после наложения пневмоперитонеума установлен порт для камеры на среднеключичной линии на уровне пупка и два порта для манипуляторов по передней подмышечной линии. Вскрыта париетальная брюшина и произведена мобилизация нисходящей ободочной кишки от селезеночного угла до сигмовидной кишки, нисходящая ободочная кишка отведена медиально, париетальная брюшина отслоена вдоль поперечной фасции, выделена *m. iliopsoas* до тел позвонков и обнажены симпатические ганглии (рис. 8). Произведено удаление III–IV поясничных ганглиев. Дренажирование брюшной полости. Швы на раны. Кровопотеря 50 мл.

**Результат:** Общая продолжительность операции составила 1 час 20 минут. Пациент был экстубирован через 15 минут на операционном столе, переведен в отделение сердечно-сосудистой и рентген-хирургии. Через 3 часа после операции пациенту разрешен прием жидкости и пищи. Дренаж удален через 12 часов после опе-

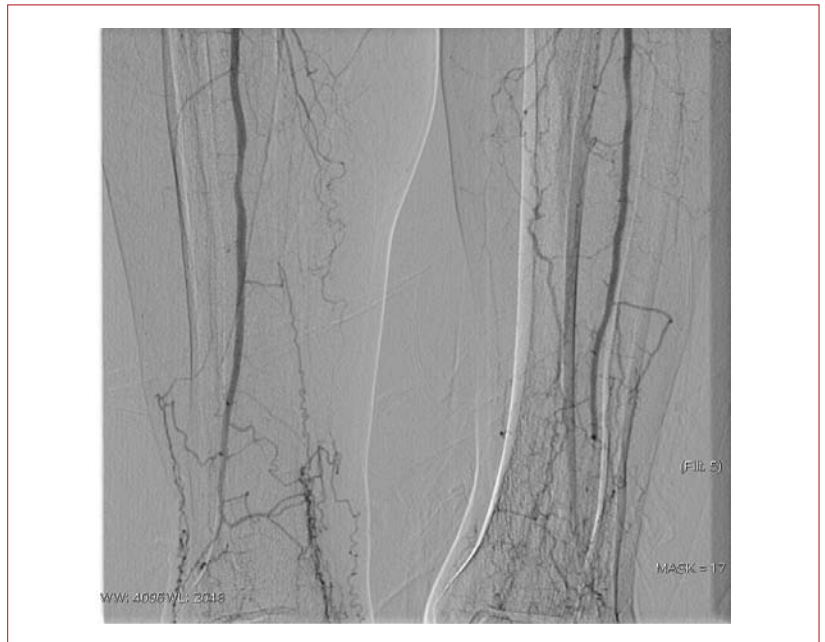


Рисунок 7. Ангиография пациента Ш.  
Figure 7. Angiography of patient Sh.

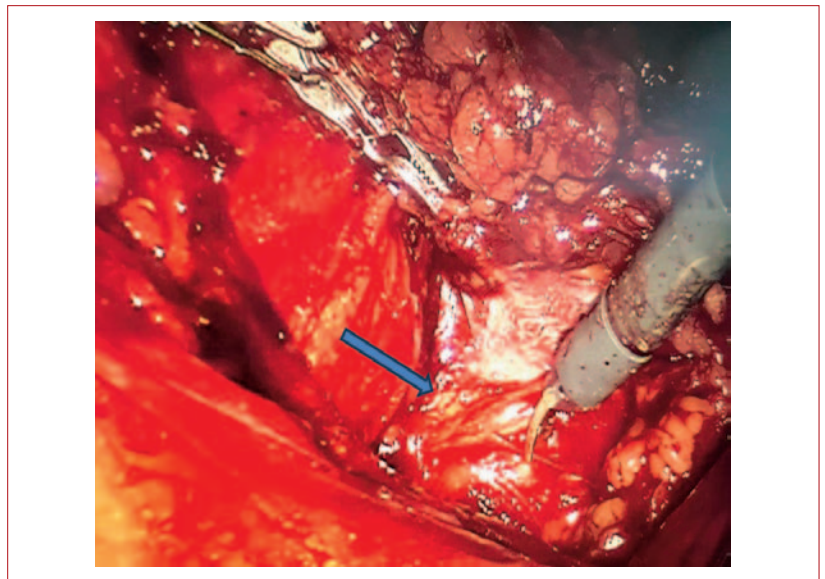


Рисунок 8. Поясничные ганглии (указан стрелкой)  
Figure 8. Lumbar ganglia (indicated by the arrow)

рации, и пациент вертикализирован. Самостоятельный стул через 18 часов. Уже в раннем послеоперационном периоде (через 2 часа) пациент отмечает потепление конечности, боли в покое прошли, потребности в анальгетиках уменьшились, трамадол назначался только в первые сутки после операции. Трофическая язва на стопе очистилась, активно гранулирует, началась краевая эпителизация. В удовлетворительном состоянии пациент выписан на 6-е сутки на амбулаторное долечивание по месту жительства.

### Обсуждение

Общепризнанной тенденцией в хирургии является разработка и внедрение малоинвазивных операционных техник. В сосудистой хирургии традиционно основное внимание было направлено на эндоваскулярные методы реваскуляризации и протезирования малопротяженных участков пораженной аорты [2]. Однако в нескольких центрах были апробированы и лапароскопические методики реконструкции при поражении аортоподвздошных сегментов [7, 8], но технические трудности, связанные с этими процедурами, и отсутствие навыков лапароскопической хирургии у сосудистых хирургов [9] препятствуют их широкому распространению. В этом плане интересными представляются работы S. Vguls и др. [3, 4], где впервые рутинно внедрена лапароскопия как при атеросклеротическом поражении, так и при аневризмах брюшного отдела аорты.

В связи с техническими трудностями формирования анастомоза «аорта — протез» классическими лапароскопическими инструментами ряд исследователей объединили лапароскопическую резекцию аорты с мануальным формированием сосудистого анастомоза. A.Q. Howard и др. [7] описали технику протезирования брюшного отдела аорты сочетанием лапароскопической резекции с мини-лапаротомией (10 см) для наложения анастомоза. R. Kolvenbach и Da Silva независимо друг от друга предложили мануально-ассистированный метод операций на аорте, при котором резекция выполняется лапароскопически, но одна рука хирурга находится в брюшной полости для ассистирования при наложении сосудистого анастомоза, в то время как пневмоперитонеум поддерживается использованием специализированного герметичного рукава [10, 11].

В апробированной и внедренной в Клинике Башкирского государственного медицинского университета роботизированной хирургической системе Da Vinci реализованы технические решения, необходимые для заключительного этапа реконструкции аорты, и, таким образом, устраняется необходимость в дополнительном абдоминальном или забрюшинном доступе [12]. Наиболее важным достижением является семь степеней свободы движения хирургических инструментов,

полностью имитирующих объем движений человеческого запястья. Традиционные лапароскопические инструменты имеют только четыре степени свободы, что ограничивает их маневренность [13]. Помимо этого, вид оперативного поля, предоставляемого роботизированной системой, является трехмерным, в отличие от двумерного изображения, обеспечиваемого лапароскопическими мониторами [14]. Однако ограничения на проведение операции с использованием роботизированной системы все еще существуют, самым главным из которых является отсутствие обратной тактильной связи. На первых этапах освоения данной техники это может приводить к повреждению ткани и, как следствие, несостоятельности анастомозов. Однако по мере улучшения хирургических навыков происходит компенсация отсутствия обратной тактильной связи пространственным трехмерным представлением [15].

Приведенные клинические случаи собственного опыта робот-ассистированных операций в сосудистой хирургии показали хорошие ближайшие результаты в сочетании с минимальной травматичностью, позволяющие сократить длительность пребывания пациентов в отделении интенсивной терапии и стационаре. Несмотря на относительно небольшое количество медицинских центров, где имеется возможность использовать хирургическую систему Da Vinci, авторы отмечают аналогичные положительные ранние и благоприятные отсроченные результаты для сосудистых [16, 17] и кардиохирургических операций [18].

### Заключение

Робот-ассистированная хирургическая система Da Vinci, являясь самой совершенной в области эндоскопической хирургии, позволяет проводить оперативное вмешательство с минимальной кровопотерей и травматизацией тканей, что способствует сокращению послеоперационного и восстановительного периодов.

#### Информация о конфликте интересов.

Конфликт интересов отсутствует.

#### Информация о спонсорстве.

Данная работа не финансировалась.

## Список литературы

- Zamor K.C., Hoel A.W., Helenowski I.B., Beck A.W., Schneider J.R., Ho K.J. Comparison of direct and less invasive techniques for the treatment of severe aortoiliac occlusive disease. *Ann Vasc Surg.* 2018;46:226–233. DOI: 10.1016/j.avsg.2017.07.002
- Goode S.D., Keltie K., Burn J., Patrick H., Cleveland T.J., Campbell B., et al. Effect of procedure volume on outcomes after iliac artery angioplasty and stenting. *Br J Surg.* 2013;100(9):1189–96. DOI: 10.1002/bjs.9199
- Bruls S., Quaniers J., Tromme P., Lavigne J.P., Van Damme H., Defragnie J.O. Comparison of laparoscopic and open aortobifemoral bypass in the treatment of aortoiliac disease. Results of a contemporary series (2003–2009). *Acta Chir Belg.* 2012;112(1):51–8. PMID: 22442910
- Ahmed N., Gollop N.D., Ellis J., Khan O.A. How does elective laparoscopic abdominal aortic aneurysm repair compare to endovascular aneurysm repair? *Interact Cardiovasc Thorac Surg.* 2014;18(6):814–20. DOI: 10.1093/icvts/ivu031
- Garrett H.E. Jr., Fernandez J.D., Porter C. Robot-assisted laparoscopic aortobifemoral bypass: initial experience developing a new program. *J Robot Surg.* 2008;2(4):247–51. DOI: 10.1007/s11701-008-0118-2
- Карпенко А.А., Стародубцев В.В., Игнатенко П.В., Рабцун А.А., Митрофанов В.О. Результаты эндоваскулярных вмешательств у больных с окклюзионно-стенозическими поражениями артерий аорто-подвздошного сегмента. *Ангиология и сосудистая хирургия.* 2016;22(2):77–84.
- Howard A.Q., Bennett P.C., Ahmad I., Choksy S.A., Mackenzie S.I., Backhouse C.M. Introduction of laparoscopic abdominal aortic aneurysm repair. *Br J Surg.* 2015;102(4):368–74. DOI: 10.1002/bjs.9714
- Guo L.R., Gu Y.Q., Qi L.X., Tong Z., Wu X., Guo J.M., et al. Totally laparoscopic bypass surgery for aortoiliac occlusive disease in China. *Chin Med J (Engl).* 2013;126(16):3069–72. PMID: 23981614
- Lin J.C. The role of robotic surgical system in the management of vascular disease. *Ann Vasc Surg.* 2013;27(7):976–83. DOI: 10.1016/j.avsg.2013.02.004
- Kolvenbach R. Hand-assisted laparoscopic abdominal aortic aneurysm repair. *Semin Laparosc Surg.* 2001;8(2):168–177. PMID: 11441406
- Da Silva L., Kolvenbach R., Pinter L. The feasibility of hand-assisted laparoscopic aortic bypass using a low transverse incision. *Surg Endosc* 2002;16(1):173–176. DOI: 10.1007/s004640090106
- Lin J.C., Kaul S.A., Bhandari A., Peterson E.L., Peabody J.O., Menon M. Robotic-assisted aortic surgery with and without minilaparotomy for complicated occlusive disease and aneurysm. *J Vasc Surg.* 2012;55(1):16–22. DOI: 10.1016/j.jvs.2011.06.103
- Stadler P., Dvoracek L., Vitasek P., Matous P., Wu T., Prema J., et al. Robot assisted aortic and non-aortic vascular operations. *Eur J Vasc Endovasc Surg.* 2016;52(1):22–8. DOI: 10.1016/j.ejvs.2016.02.016
- Abdollah F., Jindal T., Menon M. Surgical training in the robotic surgery era: the importance of structured programs. *Eur Urol Focus.* 2017;3(1):117–118. DOI: 10.1016/j.euf.2016.05.007
- Smorgick N., As-Sanie S. The benefits and challenges of robotic-assisted hysterectomy. *Curr Opin Obstet Gynecol.* 2014;26(4):290–4. DOI: 10.1097/GCO.0000000000000080
- Helgetveit I., Krog A.H. Totally laparoscopic aortobifemoral bypass surgery in the treatment of aortoiliac occlusive disease or abdominal aortic aneurysms — a systematic review and critical appraisal of literature. *Vasc Health Risk Manag.* 2017;13:187–199. DOI: 10.2147/VHRM.S130707
- Stadler P., Dvoracek L., Vitasek P., Matous P. The application of robotic surgery in vascular medicine. *Innovations (Phila).* 2012;7(4):247–53. DOI: 10.1097/IMI.0b013e31827333cb
- Kim E.R., Lim C., Kim D.J., Kim J.S., Park K.H. Robot-assisted cardiac surgery using the da Vinci Surgical System: a single center experience. *Kor J Thorac Cardiovasc Surg.* 2015;48(2):99–104. DOI: 10.5090/kjtcs.2015.48.2.99

## References

- Zamor K.C., Hoel A.W., Helenowski I.B., Beck A.W., Schneider J.R., Ho K.J. Comparison of direct and less invasive techniques for the treatment of severe aortoiliac occlusive disease. *Ann Vasc Surg.* 2018;46:226–233. DOI: 10.1016/j.avsg.2017.07.002
- Goode S.D., Keltie K., Burn J., Patrick H., Cleveland T.J., Campbell B., et al. Effect of procedure volume on outcomes after iliac artery angioplasty and stenting. *Br J Surg.* 2013;100(9):1189–96. DOI: 10.1002/bjs.9199
- Bruls S., Quaniers J., Tromme P., Lavigne J.P., Van Damme H., Defragnie J.O. Comparison of laparoscopic and open aortobifemoral bypass in the treatment of aortoiliac disease. Results of a contemporary series (2003–2009). *Acta Chir Belg.* 2012;112(1):51–8. PMID: 22442910
- Ahmed N., Gollop N.D., Ellis J., Khan O.A. How does elective laparoscopic abdominal aortic aneurysm repair compare to endovascular aneurysm repair? *Interact Cardiovasc Thorac Surg.* 2014;18(6):814–20. DOI: 10.1093/icvts/ivu031
- Garrett H.E. Jr., Fernandez J.D., Porter C. Robot-assisted laparoscopic aortobifemoral bypass: initial experience developing a new program. *J Robot Surg.* 2008;2(4):247–51. DOI: 10.1007/s11701-008-0118-2
- Karpenko A.A., Starodubtsev V.B., Ignatenko P.V., Rabtsun A.A., Mitrofanov V.O. Results of endovascular interventions in patients with occlusive stenotic lesions of arteries of the aortoiliac segment. *Angiology and Vascular Surgery.* 2016;22(2):77–84. (in Russ.)
- Howard A.Q., Bennett P.C., Ahmad I., Choksy S.A., Mackenzie S.I., Backhouse C.M. Introduction of laparoscopic abdominal aortic aneurysm repair. *Br J Surg.* 2015;102(4):368–74. DOI: 10.1002/bjs.9714
- Guo L.R., Gu Y.Q., Qi L.X., Tong Z., Wu X., Guo J.M., et al. Totally laparoscopic bypass surgery for aortoiliac occlusive disease in China. *Chin Med J (Engl).* 2013;126(16):3069–72. PMID: 23981614
- Lin J.C. The role of robotic surgical system in the management of vascular disease. *Ann Vasc Surg.* 2013;27(7):976–83. DOI: 10.1016/j.avsg.2013.02.004
- Kolvenbach R. Hand-assisted laparoscopic abdominal aortic aneurysm repair. *Semin Laparosc Surg.* 2001;8(2):168–177. PMID: 11441406
- Da Silva L., Kolvenbach R., Pinter L. The feasibility of hand-assisted laparoscopic aortic bypass using a low transverse incision. *Surg Endosc* 2002;16(1):173–176. DOI: 10.1007/s004640090106
- Lin J.C., Kaul S.A., Bhandari A., Peterson E.L., Peabody J.O., Menon M. Robotic-assisted aortic surgery with and without minilaparotomy for complicated occlusive disease and aneurysm. *J Vasc Surg.* 2012;55(1):16–22. DOI: 10.1016/j.jvs.2011.06.103
- Stadler P., Dvoracek L., Vitasek P., Matous P., Wu T., Prema J., et al. Robot assisted aortic and non-aortic vascular operations. *Eur J Vasc Endovasc Surg.* 2016;52(1):22–8. DOI: 10.1016/j.ejvs.2016.02.016
- Abdollah F., Jindal T., Menon M. Surgical training in the robotic surgery era: the importance of structured programs. *Eur Urol Focus.* 2017;3(1):117–118. DOI: 10.1016/j.euf.2016.05.007
- Smorgick N., As-Sanie S. The benefits and challenges of robotic-assisted hysterectomy. *Curr Opin Obstet Gynecol.* 2014;26(4):290–4. DOI: 10.1097/GCO.0000000000000080
- Helgetveit I., Krog A.H. Totally laparoscopic aortobifemoral bypass surgery in the treatment of aortoiliac occlusive disease or abdominal aortic aneurysms — a systematic review and critical appraisal of literature. *Vasc Health Risk Manag.* 2017;13:187–199. DOI: 10.2147/VHRM.S130707
- Stadler P., Dvoracek L., Vitasek P., Matous P. The application of robotic surgery in vascular medicine. *Innovations (Phila).* 2012;7(4):247–53. DOI: 10.1097/IMI.0b013e31827333cb
- Kim E.R., Lim C., Kim D.J., Kim J.S., Park K.H. Robot-assisted cardiac surgery using the da Vinci Surgical System: a single center experience. *Kor J Thorac Cardiovasc Surg.* 2015;48(2):99–104. DOI: 10.5090/kjtcs.2015.48.2.99