

УДК 616.62-089.87-06

<https://doi.org/10.52420/umj.23.2.54>

<https://elibrary.ru/JJPVIG>



## Робот-ассистированная радикальная цистэктомия как современный метод персонифицированного лечения пациентов с мышечно-инвазивным раком мочевого пузыря

Валентин Николаевич Павлов, Марат Фаязович Урманцев<sup>✉</sup>, Марат Радикович Бакеев

Башкирский государственный медицинский университет, Уфа, Россия

✉ [urmantsev85@mail.ru](mailto:urmantsev85@mail.ru)

### Аннотация

**Введение.** Радикальная цистэктомия (РЦ) является «золотым стандартом» лечения мышечно-инвазивного рака мочевого пузыря (МИРМП). Робот-ассистированная РЦ (РАРЦ) в сочетании с методами клеточной диагностики может выступать безопасным и эффективным способом лечения МИРМП.

**Цель исследования** — анализ собственного опыта применения РАРЦ с интраоперационной флуоресценцией индоцианином зеленым (ICG) и послеоперационным определением уровней опухолевых макрофагов при лечении пациентов с МИРМП.

**Материалы и методы.** В Клинике Башкирского государственного медицинского университета проведено исследование с участием 202 пациентов после РАРЦ по поводу МИРМП. 30 пациентам выполнялась интраоперационная ICG-флуоресценция. У всех пациентов определялись уровни опухолевых макрофагов в удаленных макропрепаратах. В послеоперационном периоде проводился анализ выживаемости.

**Результаты.** Чувствительность метода ICG-флуоресценции составила 94,4%, а специфичность — 83,3%. Высокие уровни экспрессии маркеров макрофагов CD68 и CD163 статистически значимо преобладают в группе со стадией cN+ (по клинической TNM-классификации — имеются признаки поражения) ( $p = 0,027$  и  $p = 0,018$  соответственно). У всех пациентов с высокими уровнями CD68 и CD163 наблюдали ICG-флуоресценцию регионарных лимфатических узлов (100%). Зарегистрировано достоверное снижение выживаемости у пациентов с высокой патоморфологической стадией T (pT по классификации TNM) ( $r = 0,952$ ,  $p < 0,05$ ) и получены статистически достоверные показатели выживаемости для групп pT1–pT4 ( $p < 0,05$  для общей, опухоль-специфической и безрецидивной выживаемости (ОВ, ОСВ, БРВ соответственно)).

**Обсуждение.** В мировой литературе появляется все больше исследований, доказывающих эффективность РАРЦ при лечении МИРМП. В сравнении с открытыми и лапароскопическими методиками демонстрируются лучшие хирургические и сопоставимые онкологические результаты.

**Заключение.** Результаты анализа собственного опыта РАРЦ свидетельствуют об эффективности данного метода лечения МИРМП. Использование ICG-флуоресценции и верификации опухолевых макрофагов позволяет оказывать персонифицированную помощь пациентам онкоурологического профиля.

**Ключевые слова:** мышечно-инвазивный рак мочевого пузыря, робот-ассистированная радикальная цистэктомия, ассоциированные с опухолью макрофаги, иммуногистохимическая диагностика

**Конфликт интересов.** Авторы заявляют об отсутствии явных и потенциальных конфликтов интересов.

**Соответствие принципам этики.** Исследование одобрено Локальным этическим комитетом Башкирского государственного медицинского университета (протокол № 237-05 от 7 июня 2023 г.). Все пациенты подписали информированное согласие на участие в исследовании и обработку персональных данных.

**Для цитирования:** Павлов В. Н., Урманцев М. Ф., Бакеев М. Р. Робот-ассистированная радикальная цистэктомия как современный метод персонифицированного лечения пациентов с мышечно-инвазивным раком мочевого пузыря // Уральский медицинский журнал. 2024. Т. 23, № 2. С. 54–64. DOI: <https://doi.org/10.52420/umj.23.2.54>. EDN: <https://elibrary.ru/JJPVIG>.

# Robot-Assistant Radical Cystectomy as a Modern Method of Personalized Treatment for Patients with Muscle-Invasive Bladder Cancer

Valentin N. Pavlov, Marat F. Urmantsev✉, Marat R. Bakeev

Bashkir State Medical University, Ufa, Russia

✉ urmantsev85@mail.ru

## Abstract

**Introduction.** Radical cystectomy (RC) is the “gold standard” treatment for muscle-invasive bladder cancer (MIBC). Robot-assisted RC (RARC) can act as a safe and effective method of treating MIBC.

**The aim of the study** was to analyze our own experience with the use of RARC with intraoperative indocyanine green fluorescence (ICG) and postoperative determination of tumor macrophage levels in the treatment of patients with MIBC.

**Materials and methods.** A study was conducted at the Clinic of the Bashkir State Medical University with the participation of 202 patients after RARC. 30 patients underwent intraoperative ICG fluorescence testing. The levels of tumor macrophages in the removed macropreparations were determined in all patients. In the postoperative period, a survival analysis was performed.

**Results.** The sensitivity of the ICG fluorescence method was 94.4%, and the specificity was 83.3%. High levels of expression of macrophage markers CD68 and CD163 significantly predominate in the group with the cN+ stage (according to the clinical TNM classification, there are signs of damage) ( $p = 0.027$  and  $p = 0.018$ , respectively). ICG fluorescence of regional lymph nodes (100%) was observed in all patients with high CD68 and CD163 levels. A significant decrease in survival was recorded in patients with high pathomorphological stage T (pT according to the TNM classification) ( $r = 0.952$ ,  $p < 0.05$ ) and statistically significant survival rates were obtained for pT1–pT4 groups ( $p < 0.05$  for overall, cancer-specific and recurrence-free survival (OS, CSS, RFS, respectively)).

**Discussion.** More and more studies are appearing in the world literature proving the effectiveness of RARC in the treatment of patients with MIBC. Compared with open and laparoscopic techniques, better surgical and comparable oncological results are demonstrated.

**Conclusion.** The results of the analysis of the RARC's own experience indicate the effectiveness of this method of treating MIBC. The use of ICG fluorescence and verification of tumor macrophages makes it possible to provide personalized care to oncurological patients.

**Keywords:** muscle-invasive bladder cancer, robot-assisted radical cystectomy, tumor-associated macrophages, immunohistochemical diagnosis

**Conflicts of interest.** The authors declare the absence of obvious or potential conflicts of interest.

**Conformity with the principles of ethics.** The study was approved by the Local Ethical Committee of the Bashkir State Medical University (protocol No. 237-05 dated 7 June 2023). All patients signed an informed consent to participate in the study and to process personal data.

**For citation:** Pavlov VN, Urmantsev MF, Bakeev MR. Robot-assistant radical cystectomy as a modern method of personalized treatment for patients with muscle-invasive bladder cancer. *Ural Medical Journal*. 2024;23(2):54–64. (In Russ.). DOI: <https://doi.org/10.52420/umj.23.2.54>. EDN: <https://elibrary.ru/JJPVIG>.

© Павлов В. Н., Урманцев М. Ф., Bakeev M. R., 2024

© Pavlov V. N., Urmantsev M. F., Bakeev M. R., 2024

## Введение

По распространенности среди всех злокачественных новообразований рак мочевого пузыря (РМП) находится на 9-м месте по всему миру. Около 75% случаев РМП диагностируют у лиц мужского пола [1]. В Европе стандартизированный по возрасту коэффициент заболеваемости РМП равняется 19,1 для мужчин и 4,0 для женщин, а уровень смертности составляет 3,2 для мужчин и 0,9 для женщин (на 100 000) [2]. Также отмечается более высокий уровень заболеваемости у населения развитых стран [3], а в будущем

ождается увеличение заболеваемости среди лиц обоих полов [4]. В условиях современной высокотехнологичной медицины имеются все возможности для создания эффективных стратегий лечения онкоурологических заболеваний. Имеющиеся в настоящее время эпидемиологические показатели РМП свидетельствуют о необходимости комплексного подхода к диагностике и лечению рассматриваемой патологии.

Во время первичной диагностики РМП в 70–75 % диагностируется немышечно-инвазивный рак мочевого пузыря (НМИРМП) (pTis–pT1<sup>1</sup>), при котором морфологически опухоль локализуется в уротелии или собственной пластинке мочевого пузыря без инвазии детрузора [5]. В 25–30 % случаев РМП верифицируют мышечно-инвазивный рак мочевого пузыря (МИРМП) (pT2–pT4) [6]. На протяжении 5 лет после лечения НМИРМП в 50–70 % случаев будет возникать рецидив, а в 10–30 % случаев — прогрессирование до МИРМП с регионарным и отдаленным метастазированием [7]. При этом, согласно данным ряда исследований, 5-летняя выживаемость для МИРМП составляет около 50 % [8]. Стоит отметить, что поражение регионарных лимфатических узлов верифицируется у 25 % пациентов, перенесших оперативное лечение по поводу МИРМП [9]. Текущие показатели прогноза РМП и высокие уровни диагностики поздних стадий делают обязательным совершенствование существующих методов лечения.

С 1960 г. радикальная цистэктомия (РЦ) является «золотым стандартом» лечения МИРМП, НМИРМП высокого риска, а также злокачественных новообразования малого таза, инфильтрирующих мочевой пузырь [9, 10]. С 2003 г. в крупных медицинских центрах по всему миру выполняются робот-ассистированные РЦ (РАРЦ) [11, 12]. За последние несколько лет закономерно увеличилось количество выполняемых РАРЦ [13]. В ряде крупных исследований демонстрировались преимущества роботизированной техники выполнения РЦ, что отразилось в снижении интраоперационной кровопотери, частоты гемотрансфузий, длительности послеоперационного пареза желудочно-кишечного тракта и ранней выписки из стационара [14–17].

Отдельного внимания заслуживают возможности современных технологий дополненной реальности и визуализации, которые интегрированы в эндовидеохирургические системы. Благодаря методам обработки и модификации интраоперационного изображения стало возможным фиксировать накопление специфических флюорофоров, что выступило важным подспорьем в выполнении целого ряда хирургических, урологических и онкологических вмешательств. С появлением технологии FireFly® (Intuitive Surgical Inc., Саннивейл, США) в роботизированной хирургической системе da Vinci® стали использоваться фармакологические агенты, способные к флуоресценции в ближнем инфракрасном диапазоне спектра. В настоящее время применяется лимфо- и вазотропный препарат индоцианин зеленый (*англ.* Indocyanine Green, ICG). Уже имеются положительные результаты применения такой методики интраоперационной визуализации при ряде урологических и онкологических вмешательств, в т. ч. при РАРЦ [17, 18]. Перспективным направлением выступает определение интраоперационной флуоресценции лимфатических узлов малого таза с помощью ICG.

В настоящее время детально изучается клеточное микроокружение при солидных опухолях различных локализаций. Микроокружение опухоли (МО) — сложная гистологическая структура, включающая в себя атипические злокачественные клетки, строму и инфильтрирующие клетки иммунной системы. Среди иммунных клеток различают CD8<sup>+</sup> Т-лимфоциты, NK-клетки<sup>2</sup>, макрофаги, ассоциированные с опухолью (MAO), и регуляторные Т-клетки [19]. При этом самыми распространенными представителями МО выступают MAO [20]. Различают макрофаги, активированные классическим путем и оказывающие противоопухолевое действие (M1), и макрофаги, являющиеся альтернативно активированными с признаками проопухолевой активности (M2) [21]. В настоящее время ведутся научные работы, изучающие влияние MAO на возникновение и прогрессирование РМП. В аспекте комплексного лечения пациентов с МИРМП и определения дальнейшей тактики послеоперационной терапии РАРЦ выступает связующим звеном мультимодального подхода. Возможности безопасной и эффективной хирургии в совокупности с адекватной оценкой опухолевого процесса и биологических предикторов позволят значительно улучшить лечение и качество жизни для пациентов с МИРМП.

**Цель работы** — анализ собственного опыта применения РАРЦ с использованием интраоперационной флуоресцентной визуализации и послеоперационным определением уровней MAO при лечении пациентов с МИРМП.

<sup>1</sup> По TNM-классификации: Т — первичная опухоль (*лат.* tumor); N — узел (*лат.* nodus); M — метастаз (*др.-греч.* μετάστασις). p и c — патологоанатомический (*англ.* pathological and clinical) и клинический варианты TNM-классификации соответственно. pTis — карцинома in situ. pT1 — первичная опухоль 1 стадии.

<sup>2</sup> CD — кластер дифференцировки (*англ.* Cluster of Differentiation). NK — естественные киллеры (*англ.* Natural Killer).

## Материалы и методы

В Клинике Башкирского государственного медицинского университета с 1 апреля 2018 г. по 31 июля 2023 г. проведено исследование с участием 202 пациентов с диагнозом МИРМП. Перед участием в исследовании все пациенты были проинформированы и подписали добровольное согласие. Опытную группу составили 165 мужчин (81,7 %) и 37 женщин (18,3 %). Средний возраст пациентов — (68,1±3,4) лет. Характеристика опытной группы по онкологическим показателям включала в себя отражение клинической стадии cT, степень дифференцировки (*англ.* Grade, G) и статус регионарных лимфатических узлов cN (cN0 — отсутствие поражения; cN+ — имеются признаки поражения; cNX — недостаточно данных для оценки поражения) по данным инструментальной диагностики (табл. 1).

Таблица 1

Характеристика пациентов с МИРМП до РАРЦ

Онкологические критерии	Количество пациентов	
	абс.	%
Клиническая стадия		
cT1	9	4,5
cT2	79	39,1
cT3	79	39,1
cT4	35	17,3
Гистологическая степень злокачественности (Grade) по данным биопсии		
G1	13	6,4
G2	62	30,7
G3	127	62,9
Статус регионарных лимфатических узлов по данным инструментальной диагностики		
cN0/NX	139	68,8
cN+	63	31,2

Всем пациентам было показано оперативное лечение в объеме радикальной цистэктомии с тазовой лимфаденэктомией (ТЛАЭ). Деривацию мочи выполняли интракорпорально с формированием илео-кондуита по Бриккеру (*англ.* E. M. Bricker) или искусственного мочевого резервуара по Штудеру (*англ.* U. E. Studer). Для женщин с МИРМП радикальный этап заключался в передней тазовой экзентерации, а при поражении прямой кишки — в тотальной тазовой экзентерации. Оперативное пособие выполняли с использованием роботизированных хирургических систем da Vinci® Si и Xi. Интраоперационную ICG-флуоресценцию выполняли 30 пациентам, из которых 24 мужчины (80 %) и 6 женщин (20 %). Для этого из общей когорты пациентов были случайным образом выбраны 15 пациентов с cN0/NX и 15 пациентов с cN+. Для приготовления раствора с концентрацией ICG 5 мг/мл использовали препарат Verdye 50 мг (Diagnostic Green GmbH, Мюнхен, Германия). Раствор в объеме 10 мл вводили при цистоскопии в перитуморозное пространство с обязательным захватом подслизистого слоя и поверхностной части детрузора. После инъекции ICG пациенту производили установку портов для выполнения РАРЦ. В режиме визуализации в ближнем инфракрасном диапазоне спектра осуществляли оценку флуоресцирующих лимфатических узлов, затем производили сравнение с изображением в белом свете. При проведении ТЛАЭ все ICG-позитивные лимфатические узлы были помечены. После выполнения РАРЦ макропрепарат пораженного органа, дистальные части мочеточников и все удаленные лимфатические узлы отправляли на патоморфологическое исследование. При гистологическом исследовании материал фиксировали в 10 %-м растворе формалина, затем заливали в парафиновые блоки. Изготавливали срезы толщиной 5–7 мкм и производили окрашивание гематоксилином и эозином. После выполняли обзорное гистологическое исследование с постановкой патоморфологического диагноза. Опухолевый материал пациентов, которым интраоперационно оценивали флуоресценцию ICG, в дальнейшем использовали для иммуногистохимического анализа в целях определения уровней MAO. Отдельно заготавливали срезы толщиной 4–5 мкм из пораженного опухолью мочевого пузыря. Для исследования применяли стрептавидин-биотиновый метод, а для постановки реакции использовали коммерческие моноклональные антитела CD68 и CD163, являющиеся мембранными рецепторами MAO. После оцифровки изображений



с помощью анализатора Leica производили оценку экспрессированных клеток (в %) и интенсивность экспрессии. Поскольку выбранные антитела не имеют ядерной локализации, для определения интенсивности экспрессии использовали полуколичественный способ с балльной оценкой от 0 до 3: 0 — отсутствие реакции; 1 — слабая реакция, точечное окрашивание мембраны; 2 — умеренная реакция, частичное окрашивание мембраны; 3 — сильная реакция, полностью окрашенные мембраны. За всеми пациентами после РАРЦ ( $n = 202$ ) проводили послеоперационное наблюдение после выписки из стационара для определения общей, опухоль-специфической и безрецидивной выживаемости (ОВ, ОСВ, БРВ соответственно). Анализ выживаемости с определением уровней ОВ, ОСВ, БРВ проводили с учетом стратификации пациентов по стадиям pT. Для визуализации показателей выживаемости использовали графики Каплана — Мейера (англ. Kaplan — Meier Estimator). Максимальный период наблюдения за пациентами для определения выживаемости ограничивался 36 мес. Статистическую обработку полученных данных проводили в программе Statistica 10.0 (StatSoft Inc., США). Параметрические количественные признаки были описаны в виде средних значений (англ. Mean, M) с учетом ошибки репрезентативности (m). Сравнительный анализ параметрических признаков проводили с помощью *t*-критерия Стьюдента (англ. Student's *t*-Test), непараметрические количественные признаки оценивали с помощью *U*-критерия Манна — Уитни (англ. Mann — Whitney *U*-Test). Для сравнения качественных признаков использовали  $\chi^2$ -критерий Пирсона (англ. Pearson's  $\chi^2$ -Test) и критерий Фишера (англ. Fisher's Test). Для сравнения кривых выживаемости использовался логарифмический ранговый критерий. При обработке статистических данных уровень значимости считался достоверным при  $p < 0,05$ .

## Результаты

При случайном распределении пациентов по статусу cN не было статистически значимых отличий между группами по статусу cT ( $p < 0,05$ ). Во время проведения ТЛАЭ в ходе РАРЦ у 20 пациентов (66,7 %) интраоперационно при использовании режима визуализации в ближнем инфракрасном диапазоне спектра отмечена флуоресценция регионарных тазовых лимфатических узлов. При интраоперационной макроскопической оценке в белом свете у 13 пациентов (43,3 %) обнаружены признаки патологического поражения лимфатических узлов малого таза. При этом у всех 14 пациентов (100 %) с признаками лимфаденопатии при визуализации в ближнем инфракрасном диапазоне спектра наблюдалась ICG-флуоресценция лимфатических узлов. Для удобства интерпретации результатов ТЛАЭ все регионарные лимфатические узлы малого таза были разделены на подгруппы по топографо-анатомическому признаку. Выделены запирающие, глубокие запирающие, наружные подвздошные и общие подвздошные лимфатические узлы слева и справа. Удаленный макропрепарат представлен на рис. 1.

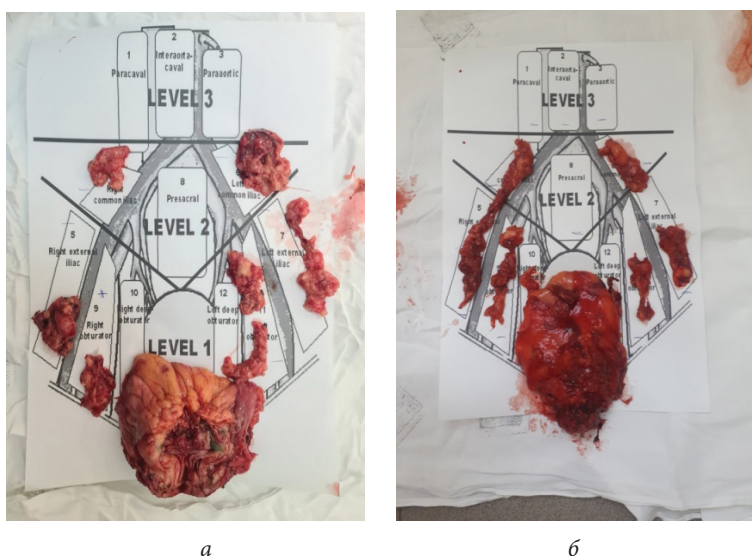


Рис. 1. Внешний вид удаленных комплексов лимфатических узлов (а) и пораженных опухолью мочевого пузыря (б)

Тотальная ICG-флуоресценция регионарных лимфатических узлов отмечена у 9 пациентов (45,0%), у 7 пациентов (35,0%) флуоресцировали минимум два лимфатических узла из разных подгрупп, у 4 пациентов (20,0%) наблюдалась флуоресценция одного лимфатического узла из одной внутрирегионарной подгруппы. По результатам послеоперационного патоморфологического исследования у 18 пациентов верифицирована стадия pN+, при этом у 14 пациентов (77,8%) — pN1, а у 4 (22,2%) — pN2. У всех пациентов из группы cN+ выставлена стадия pN+, у 3 пациентов из группы cN0/NX — стадия pN+. Среди 18 пациентов со стадией pN+ 9 пациентов (50%) имели тотальную регионарную интраоперационную ICG-флуоресценцию, 6 пациентов (33,3%) имели флуоресценцию как минимум в двух лимфатических узлах из разных регионарных подгрупп, 2 пациента (11,1%) имели флуоресценцию одного лимфатического узла из одной внутрирегионарной подгруппы, а 1 пациент (5,6%) не имел флуоресценцию ICG. Стоит отметить, что 3 пациента из группы cN0/NX с подтвержденным в дальнейшем pN+ имели микрометастатический характер поражения, при этом во всех 3 случаях (100%) обнаружена ICG-флуоресценция соответствующих регионарных лимфатических узлов. Таким образом, по результатам первичной оценки интраоперационной ICG-визуализации лимфатических узлов у 30 пациентов с МИРМП после РАРЦ зафиксирован 1 ложноотрицательный результат с отсутствием ложноположительных. Чувствительность метода интраоперационной ICG-визуализации составила 94,4% (отношение числа истинно положительных результатов к сумме ложноотрицательных и истинно положительных), а специфичность — 83,3% (отношение истинно отрицательных к сумме истинно отрицательных и ложноположительных). Также стоит отметить ценность применения ICG-визуализации для пациентов с наличием стадии cN+ в целях последующей верификации pN+. Затем проводилось иммуногистохимическое исследование с использованием моноклональных антител CD68 и CD163 для определения уровней экспрессии MAO. Высокие уровни экспрессии CD68 и CD163 статистически значимо преобладают в группе cN+ ( $p = 0,027$  и  $p = 0,018$  соответственно). В то же время внутри группы cN+ и cN0/NX отсутствуют статистически значимые различия между характеристиками реакций с CD68 и CD163 ( $p > 0,05$ ). Полученные результаты иммуногистохимических реакций с CD68 и CD163 отражены в табл. 2.

Таблица 2

## Результаты иммуногистохимического исследования MAO

Параметры иммуногистохимической реакции	cN0/NX ( $n = 15$ ), $M \pm m$		$p$	cN+ ( $n = 15$ ), $M \pm m$		$p$
	CD68	CD163		CD68	CD163	
Количество окрашенных клеток, %	36,8±5,7*	24,9±7,2**	>0,05	91,5±4,3*	88,1±6,2**	>0,05
Интенсивность экспрессии, баллы (по шкале оценки от 0 до 3)	0,9±0,3	1,1±0,8	>0,05	2,1±0,2	2,5±0,3	>0,05

Примечания: \*  $p = 0,027$ ; \*\*  $p = 0,018$

Коэффициент ранговой корреляции Спирмена (*англ.* Spearman's Rank Correlation Coefficient) между количеством окрашенных клеток и интенсивностью экспрессии составил  $r = 0,917$ ,  $p < 0,05$ . У всех пациентов (100%) с высокими уровнями CD68 и CD163 интраоперационно наблюдалась ICG-флуоресценция регионарных лимфатических узлов.

После проведенного оперативного лечения нами ежемесячно регистрировались статусы пациентов. Для анализа выживаемости фиксировалась дата смерти пациента, причина смерти, дата возникновения рецидива злокачественного процесса. В структуре результатов гистологических исследований удаленных в ходе операций материалов наблюдалось преобладание патоморфологической стадии pT2 и pN+, а подробная характеристика послеоперационного распределения пациентов по критериям pT, Grade и pN отражена в табл. 3.

Медиана наблюдения составила 20 мес., максимальный период наблюдения ограничивался 36 мес. После обработки данных строились графики для определения ОВ, ОСВ и БРВ. Полученные результаты отражены на рис. 2–4.

Таблица 3

Характеристика онкологических параметров пациентов МИРМП после РАРЦ

Онкологические критерии	Количество пациентов	
	абс.	%
Патоморфологическая стадия		
pT1	5	2,4
pT2	91	45,1
pT3	68	33,7
pT4	38	18,8
Степень дифференцировки		
G1	5	2,5
G2	44	21,8
G3	150	74,2
G4	3	1,5
Статус pN		
pN0	39	19,3
pN+	163	80,7

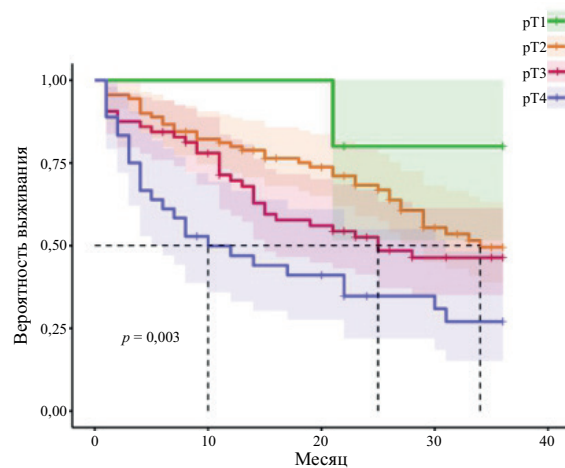


Рис. 2. Общая выживаемость пациентов с МИРМП после РАРЦ в зависимости от статуса pT

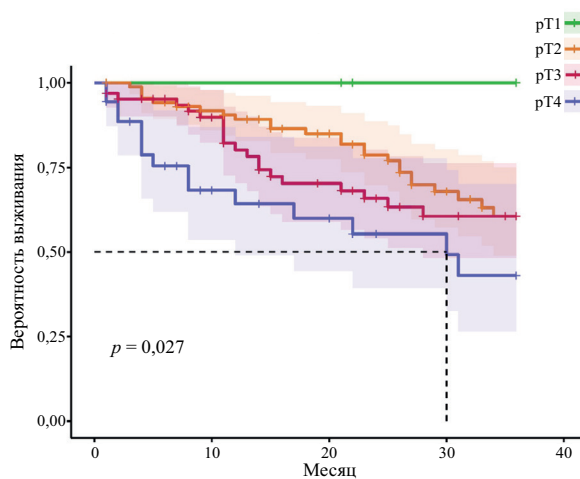


Рис. 3. Опухоль-специфическая выживаемость пациентов с МИРМП после РАРЦ в зависимости от статуса pT

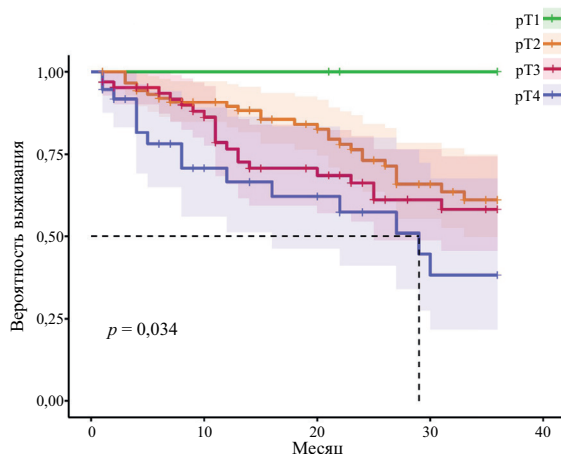


Рис. 4. Безрецидивная выживаемость пациентов с МИРМП после РАРЦ в зависимости от статуса pT

На всех графиках наблюдается достоверное снижение выживаемости пациентов с увеличением стадии pT ( $r = 0,952$ ,  $p < 0,05$ ). Получены статистически достоверные показатели выживаемости для групп pT1–pT4 ( $p < 0,05$  для ОВ, ОСВ, БРВ). При стадии pT4 медиана ОВ — 10 мес., ОСВ — 30 мес., БРВ — 29 мес. При стадии pT3 медиана ОВ — 25 мес., а при стадии pT2 — 34 мес.

## Обсуждение

РЦ по праву считается уникальной операцией в урологии, поскольку совмещает в себе строгие требования радикализма, абластики и оригинальные реконструктивно-пластические манипуляции для восстановления пути мочеиспускания. В настоящее время имеется много работ, посвященных разным аспектам применения РАРЦ в структуре лечения пациентов с МИРМП. В ряде исследований оцениваются периоперационные хирургические результаты. Критериями для них выступают объемы и частоты гемотрансфузий, среднее время оперативного вмешательства, продолжительность послеоперационного пареза кишечника и среднее время госпитализации. Стоит отметить, что в большинстве работ демонстрируются либо сопоставимые, либо превосходящие показатели РАРЦ над открытой РЦ (ОРЦ) или лапароскопической РЦ (ЛРЦ) [16, 22, 23]. Определенную роль для понимания текущего статуса РАРЦ также играют онкологические результаты.

В систематическом обзоре Дж. Х. Хан и др. (англ. J. H. Han et al.) продемонстрировано отсутствие серьезных различий между онкологическими показателями после ОРЦ и РАРЦ, что позволяет нам судить об эффективности робот-ассистированного подхода [24].

В рандомизированном клиническом исследовании Дж. В. Ф. Катто и др. (англ. J. W. F. Catto et al.) проведен анализ влияния РАРЦ на послеоперационную смертность в сравнении с ОРЦ. Доказано, что среди пациентов с неметастатическим РМП, перенесших РАРЦ, определялось достоверно меньшее количество смертей по сравнению с ОРЦ [25].

Результирующей работой среди многих исследований выступает систематический обзор и мета-анализ, проведенный Б. П. Раи и др. (англ. B. P. Rai et al.), где с позиций многокомпонентного анализа крупных рандомизированных клинических исследований сравнивались хирургические, онкологические и функциональные результаты после РАРЦ и ОРЦ. Авторы заявили об отсутствии значимых отличий по онкологическим результатам между двумя вмешательствами. Робот-ассистированная методика, по данным исследования, существенно снижает потребности в интраоперационной гемотрансфузии и сокращает сроки пребывания в стационаре [26].

В работе А. Мортезави и др. (англ. Mortezavi et al.) исследуются результаты 3 169 РЦ, проведенных по поводу МИРМП. 889 пациентам была выполнена РАРЦ, а 2 280 — ОРЦ. Медиана наблюдения составила 47 мес. По истечении 5 лет после проведенных РЦ показатели смертности в группе ОРЦ составили 30,2 %, а в группе РАРЦ — 27,6 %. Пятилетняя ОВ в группе ОРЦ составила 57,7 %, в группе РАРЦ — 61,4 %. Семилетняя ОВ в группе ОРЦ — 51,2 %, в группе РАРЦ — 58,2 % ( $p = 0,01$ ) [27].



С появлением задокументированных преимуществ робот-ассистированной техники по сравнению с открытой и лапароскопической становится очевидно, почему значительно вырос интерес к РАРЦ. Сама суть РАРЦ как малоинвазивного метода, а также ассоциированные с ней лучшие интраоперационные показатели, низкие частоты осложнений и сроки госпитализации соответствуют требованиям протоколов fast track — раннего восстановления после хирургических вмешательств (*англ.* Enhanced Recovery After Surgery, ERAS; программа ускоренного выздоровления, ПУВ). По этой причине идеология РАРЦ не противоречит современным требованиям хирургической помощи онкоурологическим пациентам. Изучение особенностей злокачественного новообразования требует дополнительных морфологических и молекулярных исследований. Полученные результаты позволяют определять чувствительность опухоли к тому или иному методу лечения, оценивать ожидаемые ответы на терапию, прогнозировать выживаемость. МАО являются ключевыми участниками иммуноопосредованных реакций в неопластическом очаге. Непосредственное участие МАО в процессах канцерогенеза делает их предметом изучения для последующего таргетного воздействия. Преобладание М2-фенотипа МАО указывает на прогрессирование злокачественного процесса и может быть ассоциировано с плохим прогнозом [28]. МАО являются самыми многочисленными иммунными клетками в составе МО со средней плотностью 14,55 клеток/мм<sup>2</sup> в ядре опухоли при МИРМП [29]. Проводится множество исследований — как направленных на изучение влияния уровня и структуры МАО на прогноз после лечения РМП, так и для подбора чувствительной терапии [30, 31].

В нашем исследовании впервые в мировой литературе представлены результаты многокомпонентного анализа применения РАРЦ при лечении пациентов с МИРМП. Использование метода дополненной интраоперационной визуализации с применением ICG позволяет верифицировать большее количество пораженных регионарных лимфатических узлов. Полученные нами данные свидетельствуют о высокой надежности и эффективности применения интраоперационной ICG-флуоресценции для пациентов с МИРМП. Увеличение количества интраоперационно диагностируемых опухолевых и метастатических узлов оказывает влияние не только на оперативное вмешательство, делая его более радикальным, но и на продолжительность жизни в послеоперационном периоде. В нашей работе доказано значительное увеличение сроков выживаемости у пациентов после РАРЦ. Другой стороной использования робот-ассистированного подхода в аспекте улучшения онкологической эффективности оперативного вмешательства при МИРМП выступает определение в послеоперационном периоде уровней МАО. Соблюдение принципов абластики, антибластики и радикализма позволяет не только получить макропрепарат для стадирования патологического процесса, но и обеспечить надежное избавление организма от неоплазии. Иммуногистохимический анализ МАО выступает важной опцией патоморфологического исследования для прогнозирования послеоперационной выживаемости, что в совокупности с робот-ассистированной операцией способно улучшить качество жизни пациентов с МИРМП.

Полученные нами результаты совпадают с общемировой тенденцией в этом направлении — РАРЦ демонстрирует высокие показатели ОВ, ОСВ и БРВ. Методика интраоперационной ICG-визуализации выступает ценным инструментом оптимизации оперативного вмешательства и стадирования лимфатических узлов. Обнаружение маркеров опухолевых макрофагов (CD68, CD163) при РМП предстает перспективным направлением в изучении закономерностей канцерогенеза, что позволит персонифицировано подходить к лечению МИРМП, прогнозировать послеоперационную выживаемость. Робот-ассистированная система выступает интегральной платформой, позволяющей эргономично совершенствовать как оперативное пособие, так и продолжительность жизни после него.

## Заключение

С позиций доказательной медицины РАРЦ набирает большое значение в структуре мультимодального и комплексного лечения пациентов с МИРМП. Для РАРЦ нами получены высокие значения послеоперационной выживаемости для стадий pT1–pT4. Использование вспомогательных методик, таких как интраоперационная флуоресценция и определение уровней МАО, способствуют повышению качества лечебного процесса за счет персонифицированного подхода к каждому пациенту. Результаты анализа собственного опыта РАРЦ укрепляют ее позиции в структуре оперативного лечения агрессивных форм РМП. Применение робот-ассистированного метода соответствует современным требованиям высокотехнологичной помощи пациентам онкологического и урологического профиля.

## Список источников | References

1. Antoni S, Ferlay J, Soerjomataram I, Znaor A, Jemal A, Bray F. Bladder cancer incidence and mortality: A global overview and recent trends. *European Urology*. 2017;71(1):96–108. DOI: <https://doi.org/10.1016/j.eururo.2016.06.010>.
2. Ferlay J, Soerjomataram I, Ervik M, Dikshit R, Eser S, Mathers C, et al. (eds.). *GLOBOCAN 2012: Estimated cancer incidence, mortality and prevalence worldwide in 2012 v1.0. IARC CancerBase no. 11*. Lyon: International Agency for Research on Cancer; 2013. Available at: <https://clck.ru/39fZS6> [Accessed 20 September 2023].
3. Wong MCS, Fung FDH, Leung C, Cheung WWL, Goggins WB, Ng CF. The global epidemiology of bladder cancer: A joinpoint regression analysis of its incidence and mortality trends and projection. *Scientific Reports*. 2018;8(1):1129. DOI: <https://doi.org/10.1038/s41598-018-19199-z>.
4. Fankhauser CD, Mostafid H. Prevention of bladder cancer incidence and recurrence: Nutrition and lifestyle. *Current Opinion in Urology*. 2018;28(1):88–92. DOI: <https://doi.org/10.1097/MOU.0000000000000452>.
5. Sanli O, Dobruch J, Knowles MA, Burger M, Alemozaffar M, Nielsen ME, et al. Bladder cancer. *Nature Reviews Disease Primers*. 2017;3:17022. DOI: <https://doi.org/10.1038/nrdp.2017.22>.
6. Burger M, Catto JW, Dalbagni G, Grossman HB, Herr H, Karakiewicz P, et al. Epidemiology and risk factors of urothelial bladder cancer. *European Urology*. 2013;63(2):234–241. DOI: <https://doi.org/10.1016/j.eururo.2012.07.033>.
7. Kamat AM, Hahn NM, Efstathiou JA, Lerner SP, Malmström PU, Choi W, et al. Bladder cancer. *The Lancet*. 2016;388(10061):2796–2810. DOI: [https://doi.org/10.1016/S0140-6736\(16\)30512-8](https://doi.org/10.1016/S0140-6736(16)30512-8). Erratum in: *The Lancet*. 2016;388(10061):2742. DOI: [https://doi.org/10.1016/S0140-6736\(16\)31776-7](https://doi.org/10.1016/S0140-6736(16)31776-7).
8. Knowles MA, Hurst CD. Molecular biology of bladder cancer: New insights into pathogenesis and clinical diversity. *Nature Reviews Cancer*. 2015;15(1):25–41. DOI: <https://doi.org/10.1038/nrc3817>.
9. Babjuk M, Böhle A, Burger M, Capoun O, Cohen D, Compérat EM, et al. EAU Guidelines on non-muscle-invasive urothelial carcinoma of the bladder: Update 2016. *European Urology*. 2017;71(3):447–461. DOI: <https://doi.org/10.1016/j.eururo.2016.05.041>.
10. Oosterlinck W, Lobel B, Jakse G, Malmström PU, Stöckle M, Sternberg C; European Association of Urology (EAU) Working Group on Oncological Urology. Guidelines on bladder cancer. *European Urology*. 2002;41(2):105–112. DOI: [https://doi.org/10.1016/s0302-2838\(01\)00026-4](https://doi.org/10.1016/s0302-2838(01)00026-4).
11. Menon M, Hemal AK, Tewari A, Shrivastava A, Shoma AM, El-Tabey NA, et al. Nerve-sparing robot-assisted radical cystoprostatectomy and urinary diversion. *BJU International*. 2003;92(3):232–236. DOI: <https://doi.org/10.1046/j.1464-410x.2003.04329.x>.
12. Tyritzis SI, Collins JW, Wiklund NP. The current status of robot-assisted cystectomy. *Indian Journal of Urology*. 2018;34(2):101–109. DOI: [https://doi.org/10.4103/iju.IJU\\_355\\_17](https://doi.org/10.4103/iju.IJU_355_17).
13. Leow JJ, Reese SW, Jiang W, Lipsitz SR, Bellmunt J, Trinh QD, et al. Propensity-matched comparison of morbidity and costs of open and robot-assisted radical cystectomies: A contemporary population-based analysis in the United States. *European Urology*. 2014;66(3):569–576. DOI: <https://doi.org/10.1016/j.eururo.2014.01.029>.
14. Bochner BH, Sjoberg DD, Laudone VP; Memorial Sloan Kettering Cancer Center Bladder Cancer Surgical Trials Group. A randomized trial of robot-assisted laparoscopic radical cystectomy. *The New England Journal of Medicine*. 2014;371(4):389–390. DOI: <https://doi.org/10.1056/NEJMc1405213>.
15. Khan MS, Gan C, Ahmed K, Ismail AF, Watkins J, Summers JA, et al. A Single-centre early phase randomised controlled three-arm trial of open, robotic, and laparoscopic radical cystectomy (CORAL). *European Urology*. 2016;69(4):613–621. DOI: <https://doi.org/10.1016/j.eururo.2015.07.038>.
16. Pavlov VN, Urmantsev MF, Bakeev MR. The success of robot-assisted cystectomy in the treatment of muscle-invasive bladder cancer. *Cancer Urology*. 2022;18(2):123–128. (In Russ.). DOI: <https://doi.org/10.17650/1726-9776-2022-18-2-123-128>.
17. Tobis S, Knopf J, Silvers C, Yao J, Rashid H, Wu G, et al. Near infrared fluorescence imaging with robotic assisted laparoscopic partial nephrectomy: Initial clinical experience for renal cortical tumors. *The Journal of Urology*. 2011;186(1):47–52. DOI: <https://doi.org/10.1016/j.juro.2011.02.2701>.
18. Siddighi S, Yune JJ, Hardesty J. Indocyanine green for intraoperative localization of ureter. *American Journal of Obstetrics & Gynecology*. 2014;211(4):436.e1–436.e2. DOI: <https://doi.org/10.1016/j.ajog.2014.05.017>.
19. Kitamura T, Qian BZ, Pollard JW. Immune cell promotion of metastasis. *Nature Reviews Immunology*. 2015;15(2):73–86. DOI: <https://doi.org/10.1038/nri3789>.
20. Mantovani A, Marchesi F, Malesci A, Laghi L, Allavena P. Europe PMC funders group tumor-associated macrophages as treatment targets in oncology. *Nature Reviews Clinical Oncology*. 2018;14:399–416. DOI: <https://doi.org/10.1038/nrclinonc.2016.217>.
21. Wang N, Liang H, Zen K. Molecular mechanisms that influence the macrophage m1-m2 polarization balance. *Frontiers in Immunology*. 2014;5:614. DOI: <https://doi.org/10.3389/fimmu.2014.00614>.
22. Feng D, Li A, Hu X, Lin T, Tang Y, Han P. Comparative effectiveness of open, laparoscopic and robot-assisted radical cystectomy for bladder cancer: A systematic review and network meta-analysis. *Minerva Urology and Nephrology*. 2020;72(3):251–264. DOI: <https://doi.org/10.23736/S0393-2249.20.03680-2>.

23. Fonseka T, Ahmed K, Froghi S, Khan SA, Dasgupta P, Shamim Khan M. Comparing robotic, laparoscopic and open cystectomy: A systematic review and meta-analysis. *Archivio Italiano Di Urologia E Andrologia*. 2015;87(1):41–48. DOI: <https://doi.org/10.4081/aiua.2015.1.41>.
24. Han JH, Ku JH. Robot-assisted radical cystectomy: Where we are in 2023. *Investigative and Clinical Urology*. 2023;64(2):107–117. DOI: <https://doi.org/10.4111/icu.20220384>.
25. Catto JWF, Khetrapal P, Ricciardi F, Ambler G, Williams NR, Al-Hammouri T, et al; iROC Study Team. Effect of robot-assisted radical cystectomy with intracorporeal urinary diversion vs open radical cystectomy on 90-day morbidity and mortality among patients with bladder cancer: A randomized clinical trial. *JAMA*. 2022;327(21):2092–2103. DOI: <https://doi.org/10.1001/jama.2022.7393>.
26. Rai BP, Bondad J, Vasdev N, Adshead J, Lane T, Ahmed K, et al. Robotic versus open radical cystectomy for bladder cancer in adults. *Cochrane Database of Systematic Reviews*. 2019;4(4):CD011903. DOI: <https://doi.org/10.1002/14651858.CD011903.pub2>.
27. Mortezavi A, Crippa A, Kotopouli MI, Akre O, Wiklund P, Hosseini A. Association of open vs robot-assisted radical cystectomy with mortality and perioperative outcomes among patients with bladder cancer in Sweden. *JAMA Network Open*. 2022;5(4):e228959. DOI: <https://doi.org/10.1001/jamanetworkopen.2022.8959>.
28. Wynn TA, Chawla A, Pollard JW. Macrophage biology in development, homeostasis and disease. *Nature*. 2013;496:445–455. DOI: <https://doi.org/10.1038/nature12034>.
29. Fu H, Zhu Y, Wang Y, Liu Z, Zhang J, Xie H, et al. Identification and validation of stromal immunotype predict survival and benefit from adjuvant chemotherapy in patients with muscle-invasive bladder cancer. *Clinical Cancer Research*. 2018;24:3069–3078. DOI: <https://doi.org/10.1158/1078-0432.CCR-17-2687>.
30. Boström MM, Irjala H, Mirtti T, Taimen P, Kauko T, Älgars A, et al. Tumor-associated macrophages provide significant prognostic information in urothelial bladder cancer. *PLoS ONE*. 2015;10: e0133552. DOI: <https://doi.org/10.1371/journal.pone.0133552>.
31. Huang CP, Liu LX, Shyr CR. Tumor-associated macrophages facilitate bladder cancer progression by increasing cell growth, migration, invasion and cytokine expression. *Anticancer Research*. 2020;40:2715–2724. DOI: <https://doi.org/10.21873/anticancer.14243>.

#### Информация об авторах

**Валентин Николаевич Павлов** — доктор медицинских наук, профессор, академик Российской академии наук, ректор, заведующий кафедрой урологии с курсом ИДПО, Башкирский государственный медицинский университет, Уфа, Россия.

E-mail: [pavlov@bashgmu.ru](mailto:pavlov@bashgmu.ru)

ORCID: <https://orcid.org/0000-0003-2125-4897>

**Марат Фаязович Урманцев** — кандидат медицинских наук, доцент кафедры урологии с курсом ИДПО, Башкирский государственный медицинский университет, Уфа, Россия.

E-mail: [urmantsev85@mail.ru](mailto:urmantsev85@mail.ru)

ORCID: <https://orcid.org/0000-0002-4657-6625>

**Марат Радикович Бакеев** — студент лечебного факультета, Башкирский государственный медицинский университет, Уфа, Россия.

E-mail: [m.r.bakeev@bk.ru](mailto:m.r.bakeev@bk.ru)

ORCID: <https://orcid.org/0000-0002-4160-2820>

#### Information about the authors

**Valentin N. Pavlov** — Doctor of Sciences (Medicine), Professor, Full Member (Academician) of the Russian Academy of Sciences, Rector, Head of the Department of Urology with the course of IAPE, Bashkir State Medical University, Ufa, Russia.

E-mail: [pavlov@bashgmu.ru](mailto:pavlov@bashgmu.ru)

ORCID: <https://orcid.org/0000-0003-2125-4897>

**Marat F. Urmantsev** — Candidate of Sciences (Medicine), Associate Professor of the Department of Urology with the course of IAPE, Bashkir State Medical University, Ufa, Russia.

E-mail: [urmantsev85@mail.ru](mailto:urmantsev85@mail.ru)

ORCID: <https://orcid.org/0000-0002-4657-6625>

**Marat R. Bakeev** — Specialist's Degree Student of the Faculty of the General Medicine, Bashkir State Medical University, Ufa, Russia.

E-mail: [m.r.bakeev@bk.ru](mailto:m.r.bakeev@bk.ru)

ORCID: <https://orcid.org/0000-0002-4160-2820>

Рукопись получена: 25 сентября 2023. Одобрена после рецензирования: 6 декабря 2023. Принята к публикации: 13 марта 2024.

Received: 25 September 2023. Revised: 6 December 2023. Accepted: 13 March 2024.